

Resektions-Interpositions-Arthroplastik mittels M. flexor carpi radialis-Sehne versus andere OP-Methoden

M. Örü, M. Barisic, J. Carls (www.j-carls.de)

Zusammenfassung

Ziel: Ziel der vorliegenden Arbeit ist, einen Diskussionsbeitrag zur Frage der optimalen Therapie der Daumensattelgelenksarthrose zu erbringen, in dem die Ergebnisse der Resektions-Interpositions-Arthroplastik (RIAP) mit anderen bestehenden OP-Methoden verglichen werden.

Patienten und Methoden: Von November 1997 bis August 2004 erhielten in der Orthopädischen Klinik der Medizinischen Hochschule Hannover 39 Patienten an 21 rechten und 21 linken Daumensattelgelenken wegen einer schmerzhaften Rhizarthrose ein- und beidseitig eine Trapeziektomie mit Interposition der hälftig gestielten, vaskularisierten Sehne des M. flexor carpi radialis. Die Nachuntersuchungen wurden von Februar 2003 bis Februar 2005 durchgeführt. Da insgesamt 42 Daumen operiert und nachuntersucht wurden, erscheinen in der folgenden Auswertung 42 Patienten. Sowohl subjektive Angaben der Patienten, als auch objektive Angaben, gingen in die Bewertung der Operationsergebnisse ein. In Anlehnung an den anlässlich der XII. Baseler Handchirurgischen Arbeitstagung entworfenen Untersuchungsbogen [4] wurde zur Bewertung der subjektiven Angaben ein erweitertes Nachuntersuchungskonzept nach den Kriterien von Buck-Gramcko [3] miteinbezogen. Hierbei gehen insgesamt zehn erhobene Parameter in die Bewertung ein.

Ergebnisse: Insgesamt bekamen 33 (79 %) der 42 Operationen die Note sehr gut und gut (40 bis 56 Punkte). Nach der subjektiven Beurteilung waren es sogar 39 (93 %) der 42 Operierten.

In der Punktebewertung bekamen 8 Operierte (19 %) die Note befriedigend (28 bis 39 Punkte), einmal (2 %) wurde das Ergebnis als nicht befriedigend bewertet (weniger als 28 Punkte).

Die subjektiven Beurteilungen durch die Patienten ergaben zwei befriedigende und ein schlechtes Ergebnis.

Schlussfolgerung: Im Vergleich mit den Ergebnissen der Weltliteratur bestand insgesamt eine hohe Übereinstimmung der Operationsergebnisse und Ebenbürtigkeit der Methode zu risikoreicheren und aufwändigeren Operationen.

Die RIAP ist ein operationstechnisch sicheres Verfahren und stellt unsere Methode der Wahl zur Behandlung der Rhizarthrose dar. Nicht zuletzt unterstreicht auch die hohe Patientenzufriedenheit die Berechtigung unserer Methode.

Schlüsselwörter

Rhizarthrose, Carpometacarpalgelenk, Os trapezium, Daumensattelgelenksarthrose

Keywords

rhizarthrosis, first carpometacarpal joint, trapeziometacarpal osteoarthritis

Einleitung

Die Rhizarthrose ist die häufigste Arthrose an der Hand und eine Erkrankung mit einer hohen Inzidenz unter den Arthrosen der oberen Extremitäten. Vor 30 Jahren nahm man an, dass rund 10% der Bevölkerung an Daumensattelgelenksarthrose leide [18]. Durch die Altersentwicklung ist inzwischen mit mehr Erkrankten zu rechnen. Diese Patienten erleben es als Einschränkung, Handgriffe des täglichen Lebens nicht mehr oder nur unter Schmerzen ausführen zu können.

Die Ätiologie ist in der Mehrzahl der Fälle nicht abschließend geklärt und wird unter der so genannten „idiopathischen“ Rhizarthrose subsummiert. Aus ätiologischer Sicht sind drei

Hauptformen der Rhizarthrose zu unterscheiden, zum einen die posttraumatische Arthrose, das Spätstadium der chron. Polyarthrititis und die idiopathische Form mit überwiegendem Vorkommen bei Frauen nach der Menopause. Eine Vielzahl von weiteren Entstehungsursachen wird diskutiert [11]. Im Mittelpunkt der Überlegungen über die Entstehung von Arthrosen steht auch die Frage, ob eine über das physiologische Maß hinausgehende Belastung an umschriebenen Bereichen des Gelenkes vorliegt. Nach Thomas [16] und Koebke [8] ist deshalb das Sattelgelenk schon in seiner physiologischen Form durch die funktionelle Beanspruchung im Sinne eines Kugelgelenks einer präarthrotischen Deformität ausgesetzt. Die durchaus physiologische Oppositionsbewegung führt zu einer zusätzlichen funktionellen Beanspruchung. Hierbei kommt es zu lokalen Überanspruchungen des Gelenkknorpels, was letztlich zu den arthrotischen Veränderungen in der beobachteten Häufigkeit führt [9], [11]. Aufgrund von zahlreichen operativen Methoden zur Behandlung der Daumensattelgelenksarthrose ist zu untersuchen, welche Verfahren bei möglichst kleinem Risiko effektiv zu einem bestmöglichen funktionellen Resultat führen. Ziel der vorliegenden Arbeit ist, einen Diskussionsbeitrag zur Frage der Therapie der Daumensattelgelenksarthrose zu erbringen, in dem die Ergebnisse der RIAP mit anderen bestehenden OP-Methoden verglichen werden. Hierzu erfolgte anhand einer prospektiven Studie die Untersuchung von 39 Patienten, die zwischen November 1997 bis August 2004 in der Orthopädischen Klinik der Medizinischen Hochschule Hannover operiert wurden.

Patienten und Methode

Von November 1997 bis August 2004 erhielten in der Orthopädischen Klinik der Medizinischen Hochschule Hannover 39 Patienten an 21 rechten und 21 linken Daumensattelgelenken

wegen einer schmerzhaften Rhizarthrose ein- und beidseitig eine RIAP. Die Nachuntersuchungen wurden nach einer postoperativen Zeit von durchschnittlich $20 \pm 13,1$ Monate in dem Zeitraum von Februar 2003 bis Februar 2005 durchgeführt. Da insgesamt 42 Daumen operiert und nachuntersucht wurden, erscheinen in der folgenden Auswertung 42 Patienten (79% Frauen und 21% Männer). Bei den nachuntersuchten Patienten lag das Alter zum Operationszeitpunkt zwischen 30 und 77 Jahren, im Mittel bei $61,1 \pm 10,7$ Jahren. Das Durchschnittsalter der Frauen betrug $61,3 \pm 11,2$ Jahren, das der Männer lag bei $57,2 \pm 13,1$ Jahren.

Operationsverfahren der Trapeziektomie mit Interposition der hälftig gestielten FCR-Sehne

Indikationen

Für eine Operation stellten wir folgende Indikationen:

- so genannte idiopathische Sattelgelenksarthrose
- rheumatisch bedingte Sattelgelenksarthrose
- posttraumatische Sattelgelenksarthrose

Kontraindikationen

- schlechte Weichteil- und Hautverhältnisse
- Infektionen der Hand
- Alter > 80 Jahre

Patientenaufklärung

- Wundheilungsstörung, Infektion und Wiederholungseingriff
- Kraftverlust des Daumens
- Durchblutungs- oder Sensibilitätsstörung bei Verletzung der A. radialis oder der Nervenäste des Ramus superficialis nervi radialis, die einer Naht bedürfen
- Verkürzung des Daumens
- Reflexdystrophie (CRPS Typ I)

- Sichtbare störende Narben, Narbenadhäsion oder Hyperästhesie der Narben
- Funktionseinschränkung bei Verletzung der M. flexor carpi radialis-Sehne bei Entfernung des Trapeziums
- Wiederherstellung der vollen Gebrauchsfähigkeit nach durchschnittlich 3 Monaten
- Schwellung bei zu frühem Beginn mit Kräftigungsübungen

Instrumentarium

- Handchirurgisches Grundinstrumentarium inkl. Mikroinstrumentarium und Meißeln mit Breite von 4 bis 10 mm
- Hohlmeißelzange nach Luer, schmale und breite Ausführung
- Feines Raspatorium

Lagerung

- Rückenlage
- Handtisch
- Pneumatische Oberarmblutsperre mit 250 mm Hg

Anästhesie

- Allgemeinnarkose oder
- Subaxilläre Plexusanästhesie

Operationsprinzip

Zwischen Felder- und Leistenhaut erfolgt eine radiale Längsinzision über dem Sattelgelenk unter Schonung der etwa parallel verlaufenden N. radialis-Äste sowie Venen. Die Länge der Inzision beträgt ca. 3–4 cm. Unter Beiseitehalten der Sehnen des M. abductor pollicis longus und M. extensor pollicis brevis wird die Gelenkkapsel dargestellt. Mit einer Pinzette kann nun noch einmal die Lage des Sattelgelenkes palpatorisch ermittelt werden. Anschließend wird die Gelenkkapsel türflügelartig inzidiert. Hierbei

muss der proximale Wundpol durch einen Haken vor einer Verletzung der A. radialis schützen. Die Gelenkkapsel kann nun mit einem schmalen scharfen Raspatorium oder Meißel von dem Os trapezium abgelöst werden. Wenn die radialen Begrenzungen des Knochens sichtbar sind, wird das Trapezbein mit Meißeln in mehrere Teile zerlegt und die Knochenfragmente entfernt. Nahe der palmar-ulnaren Begrenzung des Trapeziums wird die Sehne des M. flexor carpi radialis sichtbar und muss vor unkontrollierten Meißelschlägen geschützt werden (cave akzidentelle Durchtrennung). Die Hand wird anschließend auf den Rücken gelegt, um Anteile der Sehne des M. flexor carpi radialis zu heben. Die Hautinzision liegt radial der Sehne und führt von der Rascetta 4–5 cm nach proximal. Auch hierbei sollten Hautvenen erhalten werden. Die Sehne wird aus dem Paratenon präpariert, worauf eine gestielte Sehnenhälfte entwickelt wird, die bis zur Rascetta reichen soll. Hier muss darauf geachtet werden, die A. radialis nicht zu verletzen. Mit einer schmalen Overholt-Klemme wird nun in die distale Wunde eingegangen und die geschlossene Klemme über der sichtbaren Sehne des M. flexor carpi radialis nach proximal zur palmaren Wunde vorgeschoben. Sie wird geöffnet und fasst das Ende des Stieles der FCR-Sehne. Der Stiel kann nun in den Zwischenraum zwischen Metakarpale I und Skaphoid gezogen werden. Die Sehne wird aufgerollt und mittels atraumatischem Vicryl® 4x0-Faden vernäht. Dieses Interponat wird zwischen 1. Mittelhandknochen und Skaphoid platziert. Es wird am Periost des Skaphoid fixiert. Bei abduziertem Daumen unter axialem Zug erfolgt der Kapselverschluss mit Vicryl®4x0-Faden. Jetzt werden die Wunden mit angefeuchteten Kompressen bedeckt und die Blutsperre eröffnet. Nach Abklingen der Hyperämiephase werden alle sichtbaren Blutungen mit einem bipolaren Koagulator gestillt. Im Bereich des ehemaligen Sattelgelenkes kann eine Redon-Drainage eingelegt werden, worauf wir bei trockenen Wundverhältnissen verzichten. Die palmare Wunde benötigt keine Drainage. Für ein kosmetisch

ansprechendes Ergebnis werden wenige Koriumnähte mit Vicryl®5x0 (Fa. Ethicon, Norderstedt), atraumatisch, gelegt und die Haut mit Ethilon®5x0-Einzelkopfnähten (Fa. Ethicon, Norderstedt) verschlossen. Abschließend werden aufgeschüttelte Kompressen auf die Wunden gelegt und die Hand bis zum Unterarm mit Watte umwickelt. In Abduktion des Daumens wird eine radiale Gipslonguette anmodelliert, um den Daumen in dieser Stellung zu fixieren.

Postoperative Behandlung

- Hochlagerung des Armes über Herzniveau
- Gabe von Voltaren Resinat®-Kapseln, wenn keine Kontraindikationen bestanden (bei n=5 Pat. (12%) bestand eine Kontraindikation)
- Frühzeitige Bewegung der Langfinger
- Verbandswechsel am 2. postoperativen Tag
- Nach dem 1. Verbandswechsel: manuelle Lymphdrainage
- Nach Abschwellung: Ersatz der Gipslonguette durch eine Thermoplast-Orthese (Rhizosplint®, Rhizo-Hit®, Fa. Sporlastic, Nürtingen)
- Nach Abschluss der 3. postoperativen Woche: Abtrainieren der Orthese und schmerzorientierend Beginn mit aktiven Spitzgriffübungen
- Volle Belastung nach bis zu 8 Wochen

Fehler und Gefahren

- Versuch der Extirpation des Trapeziums in toto kann zu Verletzungen der FCR-Sehne oder der A. radialis führen
- Bei zu dorsaler und proximaler Inzision im Bereich des Sattelgelenkes besteht die Gefahr der Durchtrennung kräftiger Äste des Ramus superficialis nervi radialis
- Unterlassene peri- oder postoperative Blutstillung

- Öffnen der Blutsperre nach Beendigung der Operation, Übersehen von kräftigen Blutungen
- Verzicht auf abschwellende, antiphlogistische und analgetische Maßnahmen
- Zu frühe Bewegungsübungen

Aufbau der Nachuntersuchung

Sowohl subjektive Angaben der Patienten, als auch objektive Angaben, gingen in die Bewertung der Operationsergebnisse ein. In Anlehnung an den anlässlich der XII. Baseler Handchirurgischen Arbeitstagung entworfenen Untersuchungsbogen [4] wurde zur Bewertung der subjektiven Angaben ein erweitertes Nachuntersuchungskonzept nach den Kriterien von Buck-Gramcko [3] miteinbezogen. Hierbei gehen insgesamt zehn erhobene Parameter in die Bewertung ein, die zusammen einen max. Wert von 56 Punkten erreichen können. Für die subjektive Schmerzbeurteilung des Daumens nach der Operation wurden die Angaben „Schmerzfreiheit“ mit sechs Punkten, „gelegentlicher Schmerz“ mit vier Punkten, „häufiger Schmerz“ mit zwei Punkten und „ständiger Schmerz“ mit null Punkten bewertet.

Die Verbesserung der Kraft im Vergleich zum präoperativen Zustand ist mit sechs Punkten, das Gleichbleiben mit drei Punkten und die Verschlechterung mit null Punkten in die Auswertung eingegangen. Auch die Geschicklichkeit nach der Operation konnte bei Verbesserung mit sechs Punkten, bei Gleichbleiben mit drei Punkten und bei Verschlechterung mit null Punkten bewertet werden. Im Alltag voll belastbare Patienten haben sechs Punkte, teilweise belastbare vier Punkte, gering belastbare zwei Punkte und gar nicht belastbare null Punkte vergeben. Bei Bejahung der Schlüsselfrage: „Würden Sie sich nochmals operieren lassen?“ wurden vier Punkte und bei Verneinung null Punkte vergeben. Das kosmetische Ergebnis konnten die Patienten mit „sehr gut“ (4 Punkte), „gut“ (3 Punkte), „befriedigend“ (2 Punkte) und „schlecht“

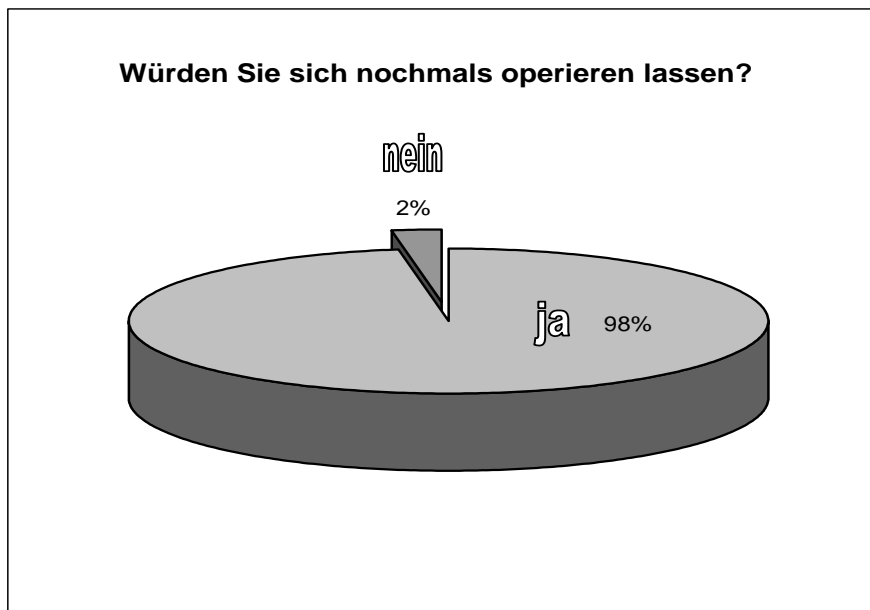
(0 Punkte) benoten. In der Gesamtbeurteilung für die subjektive Zufriedenheit wurden sechs Punkte für „sehr gut“, vier Punkte für „gut“, zwei Punkte für „befriedigend“ und null Punkte für „schlecht“ zugeordnet. Ebenfalls wurde die palmare und radiale Abduktion des Daumens nach Messung der Winkelgraden unterteilt und entsprechend mit bis zu 6 Punkten bewertet. Dabei gab es für mehr als 40° Abduktion sechs Punkte, für 30–40° Abduktion vier Punkte, für 20–30° zwei Punkte und für weniger als 20° Abduktionsmöglichkeit null Punkte zu verteilen.

Die Kraft beim Spitzgriff wurde ermittelt und bei mehr als 100% Kraft im Vergleich zur Gegenseite mit sechs Punkten, bei 80–100% Kraft mit vier Punkten, bei 60–79% Kraft mit zwei Punkten und bei weniger als 60% Kraft mit null Punkten bewertet.

Ergebnisse

Nach der RIAP berichtete die Hälfte, 21 Patienten (50%), über gar nicht mehr bestehende Schmerzen, 19 Patienten (46%) gaben gelegentlich belastungsabhängige Schmerzen und 2 Patienten (4%) häufig belastungsabhängige Schmerzen an. Ständige und belastungsunabhängige Schmerzen wurden von keinem Patient angegeben. Eine Verbesserung der Kraftentfaltung für die Greiffunktion der Hand bemerkten 26 (62%) der 42 Nachuntersuchten. Ebenfalls 62% der Patienten konnten ihre Hand im Alltag voll belasten. Fünfzehn (36%) sahen einen deutlichen Gewinn mit leichten Einschränkungen, eine Minderung bzw. fehlende Belastbarkeit wurde nach einer (2%) RIAP bemerkt. Bezogen auf die Greiffunktion der Hand bemerkten 25 (60%) Patienten eine Verbesserung der Geschicklichkeit. Von den 42 Patienten sahen 12 (29%) keinen Unterschied zur präoperativen Situation, von 5 Nachuntersuchten (11%) wurde eine Verschlechterung der Geschicklichkeit angegeben. Sechszwanzig (62%) der befragten Patienten waren mit dem kosmetischen Ergebnis der Operation sehr gut zufrieden.

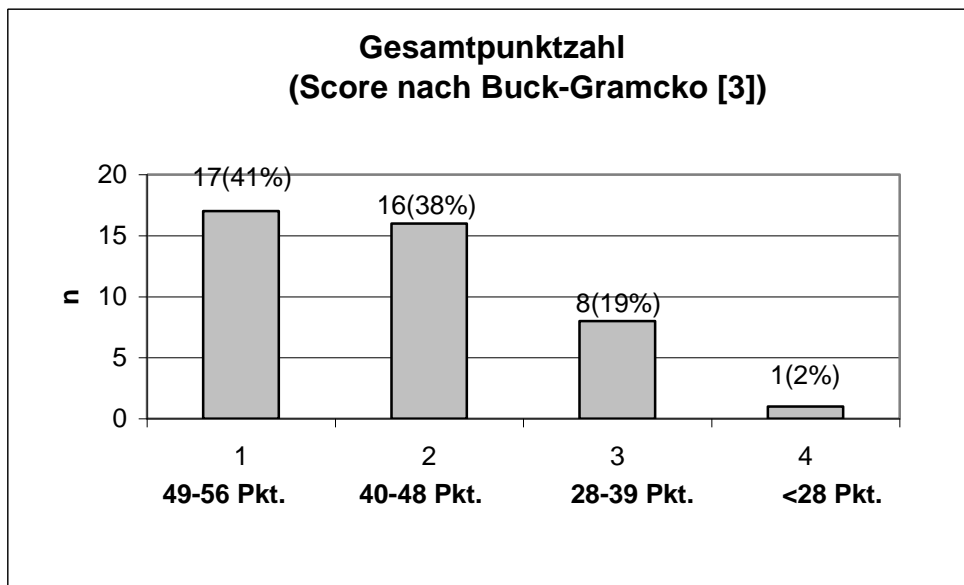
Die Frage „Würden Sie sich unter gleichen Bedingungen nochmals operieren lassen?“ beantworteten 42 der Befragten, also 98%, mit einem klaren „Ja“; von einer 77jährige Patientin mit langem Krankheitsverlauf, präoperativer Adduktionskontraktur und mangelhafter Compliance (keine Physiotherapie und Ergotherapie) wurde die Frage mit einem „Nein“ beantwortet (2%).



Eine palmare Abduktion von mehr als 40 Grad führten 19 Patienten (46%) durch. 21 (50%) von 42 Patienten abduzierten ihren Daumen 30 bis 40 Grad nach palmar. Ein Patient (2%) lag im Bereich von 20 bis 29 Grad und nur eine (2%) führte die Palmarduktion von weniger als 20 Grad durch. Eine radiale Abduktion von mehr als 40 Grad wurde bei 11 (26%) der 42 Nachuntersuchten gemessen. Im Bereich von 30 bis 40 Grad lagen 23 Patienten (55%), eine radiale Abduktion von 20 bis 29 Grad wurde bei 7 Patienten (17%) ermittelt. Lediglich eine (2%) konnte den Daumen weniger als 20 Grad nach radial abduzieren. Fünfzig Prozent der Patienten übten bei der Spitzgriffüberprüfung postoperativ eine Kraft von 80-100 % im Vergleich zur Gegenseite aus. Insgesamt bekamen 33 (79 %) der 42 Operationen die Note sehr gut und gut (40 bis 56 Punkte). Nach der subjektiven Beurteilung waren es sogar 39 (93 %) der 42 Operierten.

In der Punktebewertung bekamen 8 Operierte (19 %) die Note befriedigend (28 bis 39 Punkte), einmal (2 %) wurde das Ergebnis als nicht befriedigend bewertet (weniger als 28 Punkte).

Die subjektiven Beurteilungen durch die Patienten ergaben zwei befriedigende und ein schlechtes Ergebnis.



Diskussion

Ein direkter Vergleich der Ergebnisse mit anderen Autoren ist aufgrund fehlender Standardnachuntersuchungsprotokolle erschwert. Ein Vergleich mit Ergebnissen in der Literatur ist hier also möglich, sofern das Bewertungsschema von Buck-Gramcko [3] in den beschriebenen Studien Anwendung gefunden hat.

Als Bewertungsmaßstab wurden meist die von Froimson [6] geforderten Ziele der Operation herangezogen:

1. Schmerzfreiheit
2. Verbesserung der Beweglichkeit
3. Verbesserung der Kraft im Spitzgriff
4. Erhöhung der Stabilität im Sattelgelenk

Eine detaillierte Nachuntersuchung von 43 Operationen unterschiedlicher Art (Suspensions- und Interpositions-Arthroplastiken) in der Arbeit von Woppmann [20] beschäftigte sich mit den Ergebnissen bezüglich der Schmerzfreiheit, Kraft,

Belastbarkeit, Beweglichkeit, Geschicklichkeit und dem kosmetischen Ergebnis. Von den 43 Patienten wurden 22 (51%) schmerzfrei, 16 Patienten (37%) gaben Schmerzen nach starker Belastung an, drei Patienten (7%) schon nach leichter Belastung und zwei (5%) klagten auch nach der Operation über ständige Schmerzen. Eine Verbesserung der Kraftentfaltung wurde bei 20 Patienten (47%) gesehen, 12 (28%) hielten sie für gleich und neun (21%) bemerkten postoperativ eine Minderung der Kraft. Die Belastbarkeit im Alltag wurde von 18 Patienten (42%) als voll belastbar eingestuft, die restlichen 25 (58%) konnten ihre Hand im Alltag nur eingeschränkt belasten. Auf die Frage nach der Geschicklichkeit gaben 33 Patienten (77%) keinen Unterschied an; drei (7%) bemerkten einen Gewinn und sieben (16%) einen Verlust an Geschicklichkeit. Das kosmetische Ergebnis bezeichneten 15 Patienten (35%) als sehr gut, 19 (44%) als gut, sieben (16%) als befriedigend und zwei Patienten (5%) waren unzufrieden. Die gleiche Operation würden 41 (95%) der 43 nachuntersuchten Patienten wieder durchführen lassen.

Wittemann und Mitarb. [19]. untersuchten 70 Patienten nach Suspensionsarthroplastik. Dabei bewerteten 71,2% der Patienten das Operationsergebnis als sehr gut und gut, 22,7% mit befriedigend und 6,1% als schlecht oder misslungen. Die Schlüsselfrage nach einer Wiederholung der Operation bei gleicher Symptomatik bejahten 86% (**im eigenen Kollektiv 98%**), 14% würden eine nochmalige Operation ablehnen. Der Punktwert nach Bruck-Gramcko [3] ergab in 26% der Fälle ein sehr gutes und in 45% ein gutes Ergebnis. Ein befriedigendes Ergebnis wurde bei 18% der Patienten und ein schlechtes Resultat bei 11,3% ermittelt. Meyer und Helbig [12] untersuchten 42 Patienten mit 50 Prothesen nach de la Caffinière in einer Langzeitstudie. Nach dem Bewertungsschema von Buck-Gramcko [3] erreichten nur 22,5% der Prothesen ein sehr gutes, 71,5% ein gutes, 4% ein befriedigendes und 2% der Fälle ein schlechtes Ergebnis. Unter Berücksichtigung der radiologisch nachweisbaren

Lysesäume und Prothesenlockerungen, wurde das Bewertungsschema von Buck-Gramcko [3] weiterentwickelt. Damit ergibt sich für Patienten mit Endoprothesen folgendes Endresultat: 37% sehr gut, 27% gut, 20% befriedigend und 16% schlecht. Die hohe Rate der Prothesenlockerungen, das aufwendige Operationsverfahren und schließlich der schlechte Punktwert in der Bewertung zeigen, dass diese Methode der RIAP unterlegen ist. Im Literaturvergleich bestand insgesamt eine hohe Übereinstimmung der Operationsergebnisse. Herausragend war die günstige Auswirkung der Operation auf die Schmerzfreiheit und die Belastbarkeit des Daumens im Alltag der Patienten. Es gibt zahlreiche operative Behandlungsmöglichkeiten der Rhizarthrose, wie beispielsweise die chirurgische Behandlung ohne Knochenresektion, im Sinne von kapsel- und ligamentverstärkenden Operationen oder Denervationen zur Schmerzausschaltung, die Arthrodese, einfache Trapeziektomie ohne Bandverstärkung oder Rekonstruktion, Trapezium-Resektion und Interponate von körpereigenem (z.B. Rippenknorpel) oder körperfremden Material, partielle Resektion des Os trapezium und Interposition einer Teil- oder Totalendoprothese, Trapeziektomie und Fixation des MHK I durch eine Aufhängeplastik oder Fesselung.

Die RIAP erzielt mittelfristig auch bei Anlegen strenger Bewertungskriterien eine hohe Patientenzufriedenheit und gute objektive funktionelle Ergebnisse. Die Verwendung von anerkannten Bewertungsschemata erhöht die Transparenz und Vergleichbarkeit der Studienergebnisse. Der Arthrodese wird gute postoperative Schmerzfreiheit, Kraftentwicklung und Stabilität bescheinigt. Bestimmte Arthrodesetechniken bieten den Vorteil einer schnelleren Belastbarkeit ohne zwingende Notwendigkeit einer zusätzlichen äußeren Stabilisierung [10]. Nachteile der Arthrodese sind eine Tendenz zur Entstehung einer Scaphotrapezialarthrose und eine mangelhafte Durchbauung. Als Einsatzgebiet kommt heute bevorzugt die posttraumatische

Daumensattelgelenksarthrose bei (vorwiegend männlichen) Patienten mit schwerer manueller Belastung in Frage (Veenker 1998). Gute klinische Ergebnisse bei der Behandlung der Rhizarthrose durch alleinige Trapeziektomie werden von Raven bestätigt [14]. Durch die Trapeziektomie wird Raum geschaffen und die arthrotisch veränderte Gelenkfläche des 1. Mittelhandknochens kann „ohne Reibung“ bewegt werden. Allerdings waren eine Proximalisation und eine Kraftminderung des Daumens sehr häufig zu beobachten.

Die RIAP gewinnt ihre Bedeutung in der ligamentären Interposition zwischen Metacarpale I und Os scaphoideum. Dadurch wird einerseits der Zentralverschiebung entgegengewirkt und andererseits ein verhältnismäßig stabiles Widerlager für die Basis des Daumens geschaffen. Zunahme der Beweglichkeit und Kraft sowie eine signifikante Abnahme des subjektiv empfundenen Schmerzes sind die herausragenden Vorteile. Zur Kraft muss angemerkt werden, dass zugunsten der Beweglichkeit eine geringe Kraftentfaltung im Vergleich zur nicht lädierten Hand resultiert. Weitere Vorteile des Operationsverfahrens liegen in der Verwendung von ortsnahem autologem Material, das sparsam eingesetzt werden kann. Durch die belassene Insertion an der Basis von MC II wird die gestielte Sehne weiter ernährt und bleibt vital. Auch die Resektions-Suspensions-Arthroplastik mit Aufhängeplastik nach Epping [5] wird von den damit versorgten Patienten überwiegend als zufrieden stellende Operationsmethode beurteilt, die in den meisten Fällen zu einer deutlichen Reduzierung der präoperativen Schmerzen führt. Im Vergleich zu den ähnlichen Resektions-Suspensions-Arthroplastiken mit Aufhängeplastik nach Epping [5] ist unsere Operationsmethode insgesamt technisch einfacher durchzuführen.

Die Resektions-Suspensions-Arthroplastik nach Epping [5] erfordert einen höheren Zeitaufwand und ist komplexer, vermeidet ebenfalls die Implantation von Fremdgewebe und die damit

verbundenen Komplikationen [4], [5]. Sie kann jedoch zu einer verminderten Radialduktion führen.

Aufgrund der Vermutung, dass die ursprüngliche Technik der alleinigen Trapeziektomie ohne Weichteilinterposition bei suffizienter intermetakarpaler Bandsituation auf Dauer bezüglich Stabilität, Kraft und Daumenverkürzung weniger günstig sein könnte, wird von einigen Autoren immer die Technik nach Weilby (mit der M. flexor carpi radialis-Sehne Interposition- und Suspensionsplastik zugleich) postuliert [1].

Zur weiteren Stabilisierung der Metacarpale I-Basis bei der RIAP wird von Steven [15] zusätzlich zur M. flexor carpi radialis-Sehnen-Interposition die Fesselung der gestielten M. abductor pollicis longus-Sehne an die M. flexor carpi radialis-Sehne favorisiert. Ein Vergleich der Resektions-Suspensions-Arthroplastik zwischen der Flexor carpi radialis-Sehnensuspension nach Epping [5] und der Abductor pollicis longus-Sehnensuspension nach Wulle ergab hinsichtlich Mobilität, Stabilität und Schmerzfreiheit ähnliche Resultate. Lediglich bei der Kraftentwicklung im Rahmen des Spitzgriffes zeigte die Methode nach Wulle bessere Ergebnisse [13].

Die Implantation einer Swanson-Prothese oder Kondylarprothese nach Swanson führt ebenfalls eine Reduzierung der Schmerzen und eine Steigerung der Beweglichkeit herbei.

Als Nachteile stellen sich ein hoher Anteil von Subluxationen und Luxationen sowie ein Materialabrieb des Spacers heraus. Daher sollte die Spacer-Implantation Patienten höheren Lebensalters vorbehalten werden [17].

Genauso führt auch die Endoprothese nach de la Caffinière zur Schmerzausschaltung, freier Beweglichkeit und normaler Kraft. Wegen der Gefahr der Prothesenlockerung sollte die Endoprothese nur bei Patienten mit einer mittleren manuellen Beanspruchung in höherem Lebensalter eingesetzt werden [7]. Jede vorgestellte OP-Methode für sich, hat entsprechende Vor- und Nachteile. Aus den Ergebnissen der vorliegenden

Untersuchung ist abzuleiten, dass die Indikation zur Operation im anhaltenden, belastungsunabhängigen Arthroseschmerz des Sattelgelenkes liegt. Da es nach der RIAP zu Funktions- und Kraftverlusten kommen kann, sollte auch präoperativ ein entsprechender Funktions- und Kraftverlust bestehen, da sonst der Nutzen der Operation für den Patienten schwer nachvollziehbar ist. Dabei ist auch eine bestehende Peritrapezialarthrose neben den anamnestischen Angaben zu Schmerz und Funktionsverlust richtungsweisend. Da es bei längerer andauernder Arthrosekrankheit zu Begleitfehlstellungen wie Adduktionskontraktur im Sattelgelenk und Hyperextension im Daumengrundgelenk kommt, sollte die Indikation früh genug gestellt [2]. und die erfolgsversprechende Operation nicht zu lange hinausgeschoben werden [3].

Schlussfolgerung

Für die operative Therapie stehen mehrere Verfahren zur Verfügung. Im Vergleich mit den Ergebnissen der Weltliteratur bestand insgesamt eine hohe Übereinstimmung der Operationsergebnisse und Ebenbürtigkeit der Methode zu risikoreicheren und aufwändigeren Operationen.

Die RIAP ist ein operationstechnisch sicheres Verfahren und stellt unsere Methode der Wahl zur Behandlung der Rhizarthrose dar. Sie bietet aufgrund unserer erhobenen Daten gute Aussichten auf eine dauerhafte Schmerzbefreiung mit ausreichender Belastbarkeit des Daumens im Alltag, Mobilität und Kraft und ohne das Risiko von Komplikationen durch implantiertes Fremdmaterial. Nicht zuletzt unterstreicht auch die hohe Patientenzufriedenheit die Berechtigung unserer Methode.

Literatur

- ¹ Angly B.: Interpositions-Arthroplastik zur Behandlung der Rhizarthrose: Ergebnisse der Techniken nach Epping und Weilby. Handchir Mikrochir Plast Chir 2006; 38: 90-97
- ² Brand, J., Zeichen, R., Gaulke R.: Die Suspensionsarthroplastik am Daumensattelgelenk - Gute Ergebnisse im Spannungsfeld unterschiedlicher Wertschätzungen, Handchir Mikrochir Plast Chir 2007; 39: 267-271
- ³ Buck-Gramcko, D., Helbig, B.(Hrsg): Daumensattelgelenksarthrose. Stuttgart, Hippokrates: 1994
- ⁴ Epping, W., Noack, G.: Die operative Behandlung der Sattelgelenksarthrose. Handchirurgie 1983;15: 168-176
- ⁵ Epping, W.: Die Suspensionsplastik zur Behandlung der Sattelgelenksarthrose. Operat Orthop Traumatol 1989: 100-108
- ⁶ Froimson, A.I.: Tendon Arthroplasty of Carpometacarpal Joint. Clin Othop 1970; 70: 191-199
- ⁷ Guggenheim-Gloor, P.R., Wachtl, S.W., Sennwald, G.R., Prothetischer Ersatz des Daumensattelgelenkes mit einer zementierten Kugelgelenkprothese (de la Caffinière), Handchir Mikrochir Plast Chir 2000; 32: 134-137
- ⁸ Koebke, J., Thomas, W.: Biomechanische Untersuchungen zur Ätiologie der Daumensattelgelenksarthrose. Z Orthop 1979; 117: 988-994
- ⁹ Koebke, J.: Funktionelle Anatomie des Daumensattelgelenkes. In: Buck-Gramcko, D., Helbig, B.:Daumensattelgelenksarthrose. Stuttgart: Hippokrates, 1994:13-19
- ¹⁰ Marti, R.K., Schröder, J., 2006 Oper. Orthop Traumatol, Urban & Vogel, 2006-No.1

- ¹¹ Martini A. K.: Arthrose des Karpometakarpalgelenks I. In: Wirth, C.J., Zichner, L., (Hrsg): Orthopädie und Orthopädische Chirurgie. Stuttgart, New York: Thieme, 2003: 560-567
- ¹² Meyer, G., Helbig, B.: Langfristige Behandlungsergebnisse mit der Francobal-Endoprothese. In: Buck-Gramcko, D., Helbig, B., (Hrsg): Daumensattelgelenksarthrose. Stuttgart: Hippokrates, 1994: 43-167
- ¹³ Rab, M.: Ergebnisse nach Resektions-Suspensions-Arthroplastik bei Rhizarthrose: Vergleich der Abductor pollicis longus- mit der Flexor carpi radialis-Sehnensuspension. Handchir Mikrochir Plast Chir 2006; 38: 98-103
- ¹⁴ Raven E.E.J., Albers G.H.R.: Long term results of surgical intervention for osteoarthritis of the trapeziometacarpal joint. International Orthopedics (SICOT) 2007; 31: 547-554
- ¹⁵ Steven F. Viegas, MD: Techniques in Hand and Upper Extremity Surgery 2006; 10(3):130-138
- ¹⁶ Thomas, W.: Über die Ätiologie der Daumensattelgelenksarthrose und deren Behandlung durch eine spezielle Endoprothese. Z Orthop 1977; 115: 699-707
- ¹⁷ Veenker, H.-J.: Beurteilbarkeit von Behandlungsergebnissen nach operativer Versorgung der Daumensattelgelenksarthrose, Inaug Diss Essen, 1998
- ¹⁸ Wagenhäuser, F. J.: Die Rheumamorbidity. Eine klinisch-epidemiologische Untersuchung. Huber, Bern 1969
- ¹⁹ Wittemann, M., Demir, E., Sauerbier, M., Germann, G.: The Epping Resection-Suspension Arthroplasty Procedure. A Standard Procedure in the Operative Treatment of Trapeziometacarpal Osteoarthritis? Handchir Mikrochir Plast Chir 2002; 34: 49-58
- ²⁰ Woppmann, N.: Die operative Behandlung der Arthrose des Daumensattelgelenkes. Diss Erlangen, 1989